

Научная статья

УДК 619:616.99

<https://doi.org/10.31016/1998-8435-2026-20-1-55-62>

Эпизоотическая ситуация по паразитозам крупного рогатого скота в крестьянско-фермерских хозяйствах Ленинградской и Псковской областей

Фотеева Дарья Николаевна¹, Гаврилова Надежда Алексеевна²

^{1,2} Санкт-Петербургский государственный университет ветеринарной медицины, Санкт-Петербург, Россия

¹ dfoteeva5@gmail.com, <https://orcid.org/0009-0000-3150-0057>

² nadezhda.gavrilova65@mail.ru, <https://orcid.org/0000-0001-5651-5976>

Аннотация

Цель исследований – провести анализ эпизоотической ситуации по паразитозам крупного рогатого скота в крестьянско-фермерских хозяйствах Ленинградской и Псковской областей.

Материалы и методы. Исследование проводили на кафедре паразитологии им В. Л. Якимова Санкт-Петербургский государственный университет ветеринарной медицины. Эпизоотическую ситуацию по инвазионным болезням оценивали в крестьянско-фермерских хозяйствах Ленинградской и Псковской областей. Обследовано 370 голов крупного рогатого скота в возрасте от 6 мес. до 6 лет. С целью диагностики гельминтозов проводили отбор проб фекалий, которые исследовали методом Дарлинга с использованием универсальной флотационной жидкости и Бермана-Орлова. Определяли род гельминтов по морфологической структуре яиц и личинок возбудителей. Эктопаразитозы диагностировали визуально и исследованием соскобов кожи и шерсти, которые микроскопировали при увеличении микроскопа $\times 40$ и $\times 100$. По морфологическим признакам определяли родовую принадлежность паразитов, по числу инвазированных животных по отношению к общему поголовью в хозяйстве устанавливали экстенсивность инвазий. Интенсивность инвазии рассчитывали по числу выявленных паразитов у инвазированных животных.

Результаты и обсуждение. Крупный рогатый скот, содержащийся в крестьянско-фермерских хозяйствах, инвазирован эймериями, нематодами, стационарными эктопаразитами – акариформными клещами и власоедами. Во всех хозяйствах выявлен высокий процент поражения животных *Bovicola bovis*. В хозяйстве Лужского района до 81% животных инвазированы данным видом насекомых, а также диагностирован демодекоз. В КФХ Ломоносовского района Ленинградской области и Псковского района Псковской области отмечена высокая зараженность клещами *Chorioptes bovis*. В хозяйствах Ломоносовского и Псковского районов хориоптоз диагностирован у всех коров. Во всех хозяйствах у молодняка в возрасте от шести месяцев до одного года выявлены ооцисты рода *Eimeria*. В КФХ Лужского и Псковского районов зараженность животных данного возраста составила 100%. С возрастом животных зараженность снижалась, но выделение ооцист животными сохранялось во всех возрастных группах. В КФХ Лужского района у коров диагностировали неоскаридоз, Ломоносовского района – стронгилоидоз. Полученные данные свидетельствуют о необходимости пересмотра существующих схем лечения и профилактики инвазионных болезней в КФХ.

Ключевые слова: крупный рогатый скот, паразитозы, экстенсивность инвазии, крестьянско-фермерские хозяйства, Ленинградская область, Псковская область

Конфликт интересов. Авторы заявляют об отсутствии конфликта интересов.

Для цитирования: Фотеева Д. Н., Гаврилова Н. А. Эпизоотическая ситуация по паразитозам крупного рогатого скота в крестьянско-фермерских хозяйствах Ленинградской и Псковской областей // Российский паразитологический журнал. 2026. Т. 20. № 1. С. 55–62.

<https://doi.org/10.31016/1998-8435-2026-20-1-55-62>

© Фотеева Д. Н., Гаврилова Н. А., 2026



Контент доступен под лицензией Creative Commons Attribution 4.0 License.
The content is available under Creative Commons Attribution 4.0 License.

Original article

Epizootic situation on bovine parasitosis at peasant farm enterprises of the Leningrad and Pskov Regions

Darya N. Foteeva¹, Nadezhda A. Gavrilova²

^{1,2} Saint Petersburg State University of Veterinary Medicine, St. Petersburg, Russia

¹ dfoteeva5@gmail.com, <https://orcid.org/0009-0000-3150-0057>

² nadezhda.gavrilova65@mail.ru, <https://orcid.org/0000-0001-5651-5976>

Abstract

The purpose of the research is to analyze an epizootic situation on bovine parasitosis at peasant farm enterprises of the Leningrad and Pskov Regions.

Materials and methods. The study was conducted at the V. L. Yakimov Department of Parasitology at the St. Petersburg State University of Veterinary Medicine. The epizootic situation on infectious diseases was assessed at peasant farm enterprises in the Leningrad and Pskov Regions. A total of 370 cattle aged 6 months to 6 years were examined. To diagnose helminthiasis, fecal samples were collected and analyzed by the Darling method using a universal flotation fluid and the Berman–Orlov method. A helminth genus was determined based on the morphological structure of the eggs and larvae. Ectoparasitosis was diagnosed visually and by examining skin and hair scrapings which were microscopied at $\times 40$ and $\times 100$ magnification. Parasite genera were determined based on morphological characteristics, and the infection prevalence was determined from the number of infected animals to the total population on the farm. The infection intensity was calculated from the number of parasites detected in the infected animals.

Results and discussion. Cattle kept at peasant farm enterprises were infected with *Eimeria*, nematodes, and stationary ectoparasites such as Acariform mites and chewing lice. A high percentage of animals were infested with *Bovicola bovis* on all farms. On a farm in the Luzhsky District, up to 81% of animals were infected with this insect species, and demodicosis was also diagnosed. High infections of *Chorioptes bovis* mites were observed at peasant farm enterprises in the Lomonosovsky District of the Leningrad Region and the Pskov District of the Pskov Region. On farms in the Lomonosovsky and Pskov Districts, chorioptosis was diagnosed in all cows. On all farms, *Eimeria* oocysts were found in young animals aged six months to one year. At peasant farm enterprises in the Luzhsky and Pskovsky Districts, the infection rate of animals of this age was 100%. Infection rates decreased with age but the oocyst excretion persisted across all age groups. Neoscaridosis was diagnosed in cows at peasant farm enterprises in the Luzhsky District, and strongyloidosis was diagnosed in cows at peasant farm enterprises in the Lomonosovsky District. These findings indicate the need to revise existing treatment and prevention regimens for infective diseases at peasant farm enterprises.

Keywords: cattle, parasitosis, infection prevalence, peasant farm enterprises, Leningrad Region, Pskov Region

Conflict of interest. The authors declare that there is no conflict of interest.

For citation: Foteeva D. N., Gavrilova N. A. Epizootic situation on bovine parasitosis at peasant farm enterprises of the Leningrad and Pskov Regions. *Rossiyskiy parazitologicheskii zhurnal = Russian Journal of Parasitology*. 2026;20(1):55–62. (In Russ.).

<https://doi.org/10.31016/1998-8435-2026-20-1-55-62>

© Foteeva D. N., Gavrilova N. A., 2026

Введение

Изучение паразитарных болезней крупного рогатого скота на крупных животноводческих комплексах Ленинградской и Псковской областей проводили многие исследователи, однако в хозяйствах малых форм собственности данная проблема остается актуальной и мало изученной [1, 4, 5, 7].

Задачей ветеринарных специалистов является предотвращение возникновения и

распространения заразных болезней на животноводческих объектах, которая решается путем проведения регулярных профилактических обработок, своевременного выявления источника, применения эффективных лекарственных средств [9, 10].

В условиях крестьянско-фермерских хозяйств (КФХ) лечебно-профилактические мероприятия при инвазионных болезнях часто проводятся без видового учета паразитов, их

биологии развития, что влияет на качество обработок. Эффективность мероприятий также зависит от выбора противопаразитарных препаратов, проведения ротационных схем лечения животных с учетом формирования устойчивых форм паразитов к тем или иным действующим веществам [9]. Мониторинг зараженности животных паразитами позволяет осуществлять комплекс мероприятий с учетом сезонной и возрастной динамики паразитов и их ассоциаций, скорректировать сроки противопаразитарных обработок для каждой половозрастной группы животных. Своевременный подход к борьбе с паразитогами позволяет не только снизить риски экономических потерь за счет повышения прироста массы тела, удоев, сохранности и получения животноводческой продукции высокого качества, но и сдержать их распространение за пределы КФХ.

Целью данной работы стало проведение анализа эпизоотической ситуации по паразитозам крупного рогатого скота в КФХ Ленинградской и Псковской областей.

Материалы и методы

Исследование проводили на кафедре паразитологии им В. Л. Якимова Санкт-Петербургского государственного университета ветеринарной медицины. Эпизоотическую ситуацию по инвазионным болезням оценивали в КФХ, расположенных в нескольких районах: д. Брод Лужского района, д. Вильповицы Ломоносовского района Ленинградской области и д. Писковичи Псковского района Псковской области. В период с марта по август 2025 года было обследовано 370 голов крупного рогатого скота в возрасте от 6 мес. до 6 лет. В Лужском районе обследовано 110, в Ломоносовском – 160, в Псковском – 100 животных.

Обследование животных включало клинический осмотр, при котором обращали внимание на состояние шерстного покрова, кожи в области шеи, подгрудка, корня хвоста, внутренней поверхности бедер и молочного зеркала. В случае выявления патологических изменений на коже животных с границы здорового и пораженного участка брали глубокие соскобы и помещали в контейнеры для сбора биоматериала. При выявлении у животных зуда, алопеций на коже брали небольшое количество шерсти для трихограммы. Соскобы

и образцы шерсти помещали на предметное стекло в глицерин и при помощи микроскопа Carl Zeiss Primo Star при увеличении $\times 40$ и $\times 100$ определяли видовую принадлежность возбудителей [3].

С целью диагностики гельминтозов проводили отбор проб фекалий, которые исследовали методом Дарлинга с использованием универсальной флотационной жидкости и Бермана-Орлова [2, 5]. Определяли род гельминтов по морфологической структуре яиц и личинок возбудителей по атласу А. А. Черепанова и др. (2002) [10]. По числу инвазированных животных к общему поголовью в хозяйстве устанавливали экстенсивность инвазий (ЭИ). Интенсивность инвазии (ИИ) рассчитывали по числу выявленных паразитов у инвазированных животных.

Результаты и обсуждение

В КФХ, расположенном в Лужском районе Ленинградской области, у животных выявлены стационарные эктопаразиты – *Bovicola bovis*. Молодняк в меньшей степени инвазирован данным видом паразитов (ЭИ составила 34%). У животных в возрасте от года до трех лет ЭИ достигала 81%, а старше трех лет – 62%.

Микроскопией содержимого папул, обнаруженных в области шеи, подгрудка у двух животных в возрасте от одного до трех лет был выявлен клещ *Demodex bovis*.

При микроскопии соскобов кожи у животных всех возрастных групп другие клещи и насекомые, стадии их развития не обнаружены.

В данном хозяйстве у всего молодняка в возрасте от шести месяцев до года флотационным методом обнаружили ооцисты рода *Eimeria*. В возрасте 1–3-х лет инвазированно эймериями было 45% животных. Следует отметить, что у 5 животных из 11 обнаружены единичные ооцисты в поле зрения микроскопа. У коров 3–6 лет ЭИ составила 50% при низкой ИИ. Эймерии, обнаруженные у животных от года до 6 лет, не вызывали клинического проявления болезни. Однако эти коровы служили источником инвазии для молодняка, у которых инвазия проявлялась диареей и дегидратацией.

Кроме того, в данном хозяйстве у 36% животных в возрасте 1–3-х лет в фекалиях обнаружены единичные яйца *Neoscaris vitulorum*.

На рисунке 1 приведено графическое изображение зараженности паразитами крупного рогатого скота в КФХ Лужского района Ленинградской области.

В КФХ в Ломоносовском районе при осмотре животных *B. bovis* у молодняка обнаружены не были. У крупного рогатого скота в возрасте от года до трех лет зараженность бовиколами составила 55, а старше трех лет – 38%.

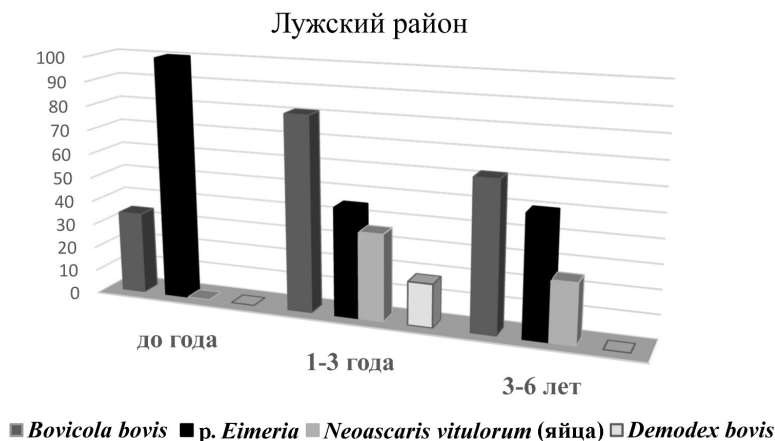


Рис. 1. Экстенсивность инвазии у крупного рогатого скота в КФХ Лужского района Ленинградской области (март-август 2025 г.)

Fig. 1. The extent of cattle infection in the farms of the Luzhsky district of the Leningrad region (march-august 2025)

Микроскопией соскобов кожи, сделанных с пораженных участков кожи корня хвоста, седалищных бугров крупного рогатого скота старше года, обнаружены клещи *Chorioptes bovis* (имаго и стадии их развития: яйца, личинки, нимфы, а также клещи в состоянии копуляции). В соскобах кожи, отобранных от молодняка, хориоптесы не выявлены. Животные от года до трех лет были инвазированы клещами *Ch. bovis* на 40%, а старше трех лет – на 44%. В соскобах кожи животных, обследованных в период с марта по май, находили до 10 клещей и стадий их развития. При исследовании соскобов кожи животных, обследованных в летние месяцы, находили не более 4-5 клещей и стадий их развития. В 2021–2022 гг. уровень зараженности в других КФХ Ленинградской области был около 18–20% без выраженной сезонности [9].

В данном хозяйстве экстенсивность инвазии ооцистами рода *Eimeria* у молодняка составила 66%. ИИ не была значительной (до 5 ооцист в поле зрения микроскопа при ув. ×40), однако у животных отмечали диарею. В возрастной группе 1,5–3 лет инвазировано эймериями было 35% животных, а в группе 3–6 лет – 22%.

Кроме того, в данном хозяйстве ларвоскопическим методом из фекалий животных были выделены личинки гельминта рода *Strongyloides*. Наибольшее число инвазированных данным гельминтом животных было в возрасте 1-3-х лет.

Графическое изображение зараженности паразитами крупного рогатого скота в КФХ Ломоносовского района Ленинградской области приведено на рисунке 2.

В хозяйстве Псковского района Псковской области выявлены инвазии, вызванные саркоптиформными и тромбидиформными клещами и эймериями. Гельминтозы у крупного рогатого скота в данном хозяйстве не диагностированы. У 43% животных в возрасте 1–3-х лет паразитировали власоеды *B. bovis*, а коровы старше трех лет были инвазированы власоедами на 52%.

Микроскопией соскобов кожи, сделанных с пораженных участков в области седалищных бугров, корня хвоста, молочного зеркала, обнаружили клещей *Ch. bovis* и стадии их развития. Все животные старше года были инвазированы данным видом паразита при обнаружении от 10 до 13 клещей и стадий их развития.

Ломоносовский район

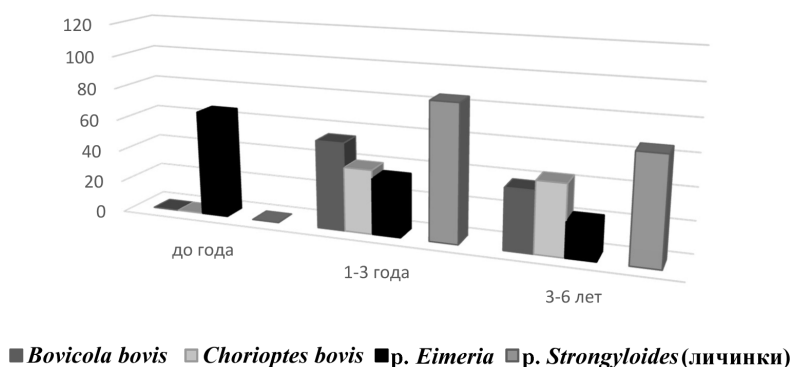


Рис. 2. Экстенсивность инвазии у крупного рогатого скота в КФХ Ломоносовского района Ленинградской области (март-август 2025 г.)

Fig. 2. The extent of cattle infection in farms of the Lomonosovsky district of the Leningrad region (march-august 2025)

В данном хозяйстве у всего молодняка обнаружены ооцисты рода *Eimeria*. Число инвазированных животных с возрастом снижалось и составило в возрасте 1–3-х лет 68% (11 из 16 животных), 3–6 лет – 52% (9 из 17 голов). У животных в пробах фекалий находили еди-

ничные ооцисты (до 5 ооцист в поле зрения при ув. $\times 40$).

Графическое изображение зараженности паразитами крупного рогатого скота в КФХ Псковского района Псковской области приведено на рисунке 3.

Псковский район

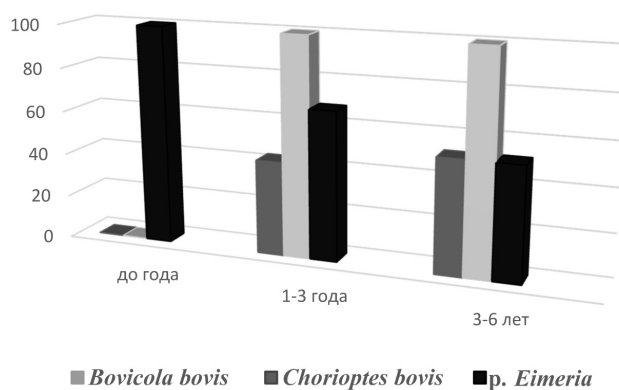


Рис. 3. Экстенсивность инвазии у крупного рогатого скота в КФХ Псковского района Псковской области (март-август 2025 г.)

Fig. 3. The extent of cattle infection in the farms of the Pskov region of the Pskov region (march-august 2025)

Исследования показали, что крупный рогатый скот, содержащийся в КФХ, расположенных в Ленинградской и Псковской областях, инвазирован эймериями, нематодами, стационарными эктопаразитами – акариформными клещами и власоедами. Во всех хозяйствах вы-

явлен высокий процент поражения животных *B. bovis*. В хозяйстве Лужского района до 81% животных инвазированы данным видом насекомых. Кроме того, в этом хозяйстве у двух животных диагностирован демодекоз. Однако не установлено паразитирование на живот-

ных *Ch. bovis*. В КФХ Ломоносовского района Ленинградской области и Псковского района Псковской области соответственно у 55 и 52% животных диагностирован бовиколез. В этих хозяйствах у животных не выявлено инвазий, вызванных паразитированием клещей *D. bovis*, но отмечена высокая зараженность клещами *Ch. bovis*. В хозяйствах Ломоносовского и Псковского районов хориоптоз диагностирован у всех коров. У молодняка данную инвазию не регистрировали. Часто наблюдали ассоциативное течение инвазии, вызванной эктопаразитами: бовиколез и демодекоз или бовиколез и хориоптоз.

Во всех хозяйствах у молодняка выявлены ооцисты рода *Eimeria*. В КФХ Лужского и Псковского районов зараженность животных данного возраста составила 100%. С возрастом животных зараженность снижалась, но выделение ооцист животными сохранялось во всех возрастных группах. Несмотря на слабую интенсивность инвазии (до 5 ооцист в поле зрения микроскопа), у молодняка отмечали диарею.

Следует отметить, что в КФХ Лужского района у коров диагностировали неоскаридоз, а Ломоносовского района – стронгилоидоз.

Крупный рогатый скот в КФХ Ленинградской и Псковской областей подвергается паразитарным инвазиям, что свидетельствует о необходимости пересмотра существующих методов профилактики и лечения. Высокий уровень поражения *B. bovis* (до 81% у животных старше одного года в хозяйстве Лужского района) указывает на недостаточную эффективность текущих мер дезинсекции и необходимость внедрения современных средств и схем обработки. Наличие стационарных эктопаразитов, таких как клещи *D. bovis* и *Ch. bovis*, подтверждает необходимость регулярных осмотров и проведения деакаризации, особенно у животных старше года, у которых уровень инвазии выше. Обнаружение ооцист эймерий у молодняка всех возрастных групп и взрослых животных показывает, что кишечные паразиты остаются актуальной проблемой, несмотря на низкую интенсивность инвазии. Однако наличие диареи у молодых животных свидетельствует о клинической значимости этих паразитов и необходимости проведения дегельминтизации и мероприятий по улучшению санитарных условий содер-

жания. Выявление ооцист *Neoscaris vitulorum* и личинок рода *Strongyloides* у животных различных возрастных групп свидетельствует о необходимости расширения профилактических мер против нематодозов. Особенно важно обеспечить своевременную дегельминтизацию и контроль за паразитарной нагрузкой, чтобы снизить риск распространения инвазий и улучшить состояние здоровья животных.

Полученные данные свидетельствуют о необходимости пересмотра существующих схем лечения и профилактики инвазионных болезней в КФХ. В большинстве хозяйств наблюдается недостаточная эффективность текущих мер, что обуславливает необходимость усиления профилактических обработок, проведения дегельминтизации, деакаризации и дезинсекции с использованием современных лекарственных средств и усовершенствованных схем лечения, обладающих высокой эффективностью против паразитов.

Заключение

Анализируя эпизоотическую ситуацию по инвазионным болезням в КФХ Лужского и Ломоносовского районов Ленинградской области и Псковского района Псковской области, следует отметить, крупный рогатый скот инвазирован эймериями, нематодами, стационарными эктопаразитами – акариформными клещами и власоедами. Во всех хозяйствах выявлен высокий процент поражения животных *B. bovis* (до 81% животных в Лужском районе). Диагностированы единичные случаи инвазирования животных клещами *D. bovis*. В хозяйствах Ломоносовского и Псковского районов хориоптоз диагностирован у всех коров, у молодняка данную инвазию не регистрировали. Во всех хозяйствах у молодняка выявлены ооцисты эймерий. В КФХ Лужского и Псковского районов зараженность у животных данного возраста составила 100%. С возрастом животных зараженность снижалась, но выделение ооцист животными сохранялось во всех возрастных группах. В КФХ Лужского района у коров диагностировали неоскаридоз, а Ломоносовского района – стронгилоидоз. Проведенный мониторинг зараженности животных паразитами позволяет осуществлять комплекс мероприятий с учётом биологии возбудителей, возрастной динамики, скорректировать сроки противопаразитарных обработок для каждой половозрастной группы животных в конкретном КФХ.

СПИСОК ИСТОЧНИКОВ

1. Агасиев А. Ш., Сулейманов Ф. И., Челнокова М. И. Анализ заболеваемости животных юга Псковской области инфекционными и инвазионными болезнями за 2010–2014 годы // Известия Великолукской государственной сельскохозяйственной академии. 2015. № 2. С. 2.
2. Белова Л. М., Гаврилова Н. А., Пудовкин Д. Н., Токарев А. Н., Кузнецов Ю. Е. Патент № 2472154 С2 Российская Федерация, МПК G01N 33/48, A61D 99/00. Жидкость для диагностики ооцист кокцидий, цист балантидий и жиардий, яиц гельминтов разных классов, клещей, насекомых, их отдельных стадий развития: № 2010153464/13: заявл. 27.12.2010; опубл. 10.01.2013 / заявитель Федеральное государственное бюджетное образовательное учреждение высшего профессионального образования «Санкт-Петербургская государственная академия ветеринарной медицины» (ФГБОУ ВПО СПГАВМ).
3. Гаврилова Н. А., Белова Л. М., Петрова М. С., Логинова О. А. Особенности морфологии клещей рода *Chorioptes*, паразитирующих на крупном рогатом скоте в условиях Северо-Запада России // «Современные проблемы общей и частной паразитологии»: материалы II Международного паразитологического форума. Санкт-Петербург: Санкт-Петербургская государственная академия ветеринарной медицины, 2017. С. 64–68.
4. Кражев А. Л., Никитин В. Ф. Видовой состав гельминтов крупного рогатого скота в северо-западном регионе России на примере Вологодской области // Российский паразитологический журнал. 2013. № 2. С. 15–18.
5. Самойлова Д. С. Хориоптоз крупного рогатого скота – актуальная проблема животноводческих хозяйств Ленинградской области // «Ветеринарная медицина и практика»: сборник научных статей. Санкт-Петербург: Санкт-Петербургский государственный университет ветеринарной медицины, 2024. С. 68–72. <https://doi.org/10.52419/3006-2024-86>
6. Хусаинова Г. С., Гаврилова Н. А., Роберман М. Г. Хориоптоз крупного рогатого скота в условиях молочного комплекса Ленинградской области // «Современные проблемы общей и частной паразитологии»: материалы IV Международного паразитологического симпозиума. Санкт-Петербург: Санкт-Петербургский государственный университет ветеринарной медицины, 2022. С. 259–261.
7. Чабрикова Т. Д., Цветкова К. Н. Анализ эпизоотической ситуации по гельминтозным заболеваниям крупного рогатого скота в зоне обслуживания ГБУ «СББЖ» по Невельскому и Себежскому районам Псковской области // Известия Великолукской государственной сельскохозяйственной академии. 2022. № 4. С. 67–74. https://doi.org/10.56323/23088583_2022_04_67
8. Черепанов А. А., Москвин А. С., Котельников Г. А., Хренов В. М. Атлас. Дифференциальная диагностика гельминтозов по морфологической структуре яиц и личинок возбудителей. М.: Россельхозакадемия, 2002. 85 с.
9. Шафиев А. П., Токарев А. Н. Изучение распространения арахноэнтомозов крупного рогатого скота в хозяйствах Ленинградской области // Актуальные вопросы ветеринарной биологии. 2022. № 2 (54). С. 24–28. <https://doi.org/10.24412/2074-5036-2022-2-24-28>
10. Ширяева В. А., Белова Л. М., Гаврилова Н. А. Хориоптоз крупного рогатого скота // «Современные проблемы общей и частной паразитологии»: материалы II Международного паразитологического форума. Санкт-Петербург: Санкт-Петербургская государственная академия ветеринарной медицины, 2017. С. 295–297.

Статья поступила в редакцию 28.10.25; одобрена после рецензирования 25.11.25; принята к публикации 09.02.26

Об авторах:

Фотеева Дарья Николаевна, аспирант; SPIN-код: 8839-7976, Research ID: OJU-5773-2025.

Гаврилова Надежда Алексеевна, доктор ветеринарных наук, профессор; SPIN-код: 8999-8969, AuthorID: 292841.

Вклад авторов:

Фотеева Д. Н. – сбор материала, анализ данных, формирование текста.

Гаврилова Н. А. – научное руководство, анализ полученных результатов, оформление текста.

Авторы прочитали и одобрили окончательный вариант рукописи.

References

1. Agasiev A. Sh., Suleimanov F. I., Chelnokova M. I. Incidence analysis of infectious and invasive diseases in animals in the south of the Pskov Region for 2010– 2014. *Izvestiya Velikolukskoy gosudarstvennoy sel'skokhozyaystvennoy akademii = Bulletin of the Velikiye Luki State Agricultural Academy*. 2015; 2: 2. (In Russ.)
2. Belova L. M., Gavrilova N. A., Pudovkin D. N., Tokarev A. N., Kuznetsov Yu. E. Patent No. 2472154 C2 Russian Federation, IPC G01N 33/48, A61D 99/00. Liquid for diagnostics of coccidia oocysts, balantidium and giardia cysts, eggs of different classes of helminths, ticks, insects, and their individual development stages: No. 2010153464/13: Application dd. 12/27/2010; published 01/10/2013 / Applicant, Federal State Budgetary Educational Institution of Higher Professional Education "Saint Petersburg State Academy of Veterinary Medicine" (FSBEI HPE SPSAVM). (In Russ.)
3. Gavrilova N. A., Belova L. M., Petrova M. S., Loginova O. A. Morphological features of Chorioptes mites infesting cattle in northwestern Russia. «Современные проблемы общей и частной паразитологии»: материалы II Международного паразитологического форума = "Current issues in general and specific parasitology": proceedings of the II International Parasitological Forum. Saint Petersburg: Saint Petersburg State Academy of Veterinary Medicine, 2017; 64-68. (In Russ.)
4. Kryazhev A. L., Nikitin V. F. Species composition of bovine helminths in northwestern Russia by the example of the Vologda Region. *Rossiyskiy parazitologicheskiy zhurnal = Russian Journal of Parasitology*. 2013; 2: 15-18. (In Russ.)
5. Samoilova D. S. Chorioptosis in cattle, a pressing issue for livestock farms in the Leningrad Region. «Veterinarnaya meditsina i praktika»: sbornik nauchnykh statey = "Veterinary Medicine and Practice": a collection of research articles. Saint Petersburg: Saint Petersburg State University of Veterinary Medicine, 2024; 68-72. (In Russ.) <https://doi.org/10.52419/3006-2024-86>
6. Khusainova G. S., Gavrilova N. A., Roberman M. G. Chorioptosis in cattle at a dairy unit in the Leningrad Region. «Sovremennyye problemy obshchey i chastnoy parazitologii»: materialy IV Mezhdunarodnogo parazitologicheskogo simpoziuma = "Current issues in general and special parasitology": proceedings of the IV International Parasitological Symposium. Saint Petersburg: Saint Petersburg State University of Veterinary Medicine, 2022; 259-261. (In Russ.)
7. Chabrikova T. D., Tsvetkova K. N. Analyzing the epizootic situation on bovine helminth infections in the service area of the State Budgetary Institution "Animal Health Center" in the Nevelsky and Sebezhsky Districts of the Pskov Region. *Izvestiya Velikolukskoy gosudarstvennoy sel'skokhozyaystvennoy akademii = Bulletin of the Velikiye Luki State Agricultural Academy*. 2022; 4: 67–74. (In Russ.) https://doi.org/10.56323/23088583_2022_04_67
8. Cherepanov A. A., Moskvina A. S., Kotelnikov G. A., Khrenov V.M., Atlas. Differential diagnosis of helminth infections based on morphological structure of causative agents' eggs and larvae. M.: the Russian Agricultural Academy, 2002; 85. (In Russ.)
9. Shafiev A. P., Tokarev A. N., Studying the spread of arachnoentomosis in cattle on farms of the Leningrad Region. *Aktual'nyye voprosy veterinarnoy biologii = Current issues in veterinary biology*. 2022; 2 (54): 24–28. (In Russ.) <https://doi.org/10.24412/2074-5036-2022-2-24-28>
10. Shiryayeva V. A., Belova L. M., Gavrilova N. A. Chorioptosis in cattle. «Sovremennyye problemy obshchey i chastnoy parazitologii»: materialy II Mezhdunarodnogo parazitologicheskogo foruma = "Current issues in general and special parasitology": proceedings of the II International Parasitological Forum. St. Petersburg: Saint Petersburg State Academy of Veterinary Medicine, 2017; 295–297. (In Russ.)

The article was submitted 28.10.2025; approved after reviewing 25.11.2025; accepted for publication 09.02.2026

About the authors:

Foteeva Darya N., Postgraduate Student; SPIN: 8839-7976, Research ID: OJU-5773-2025.

Gavrilova Nadezhda A., Doctor of Veterinary Sciences, Professor; SPIN: 8999-8969, Author ID: 292841.

Contribution of the authors:

Foteeva D. N. – data collection, data analysis, text preparation.

Gavrilova N. A. – academic supervision, result analysis, text preparation.

All authors have read and approved the final manuscript.